

# İBH OKULU 2012

**Prof. Dr. Orhan Sezgin**  
**Mersin Üniversitesi Tıp Fakültesi**  
**Gastroenteroloji BD**

# Olgu

- MAM, 46 y, erkek, Mersinli

- **7-Nisan-2008**

15 gündür devam eden kanlı-mukuslu ishal şikayetiyle geldi  
20-30 kere/gün ve gece ishali de oluyormuş

- Ateş +, 10 kilo vermiş

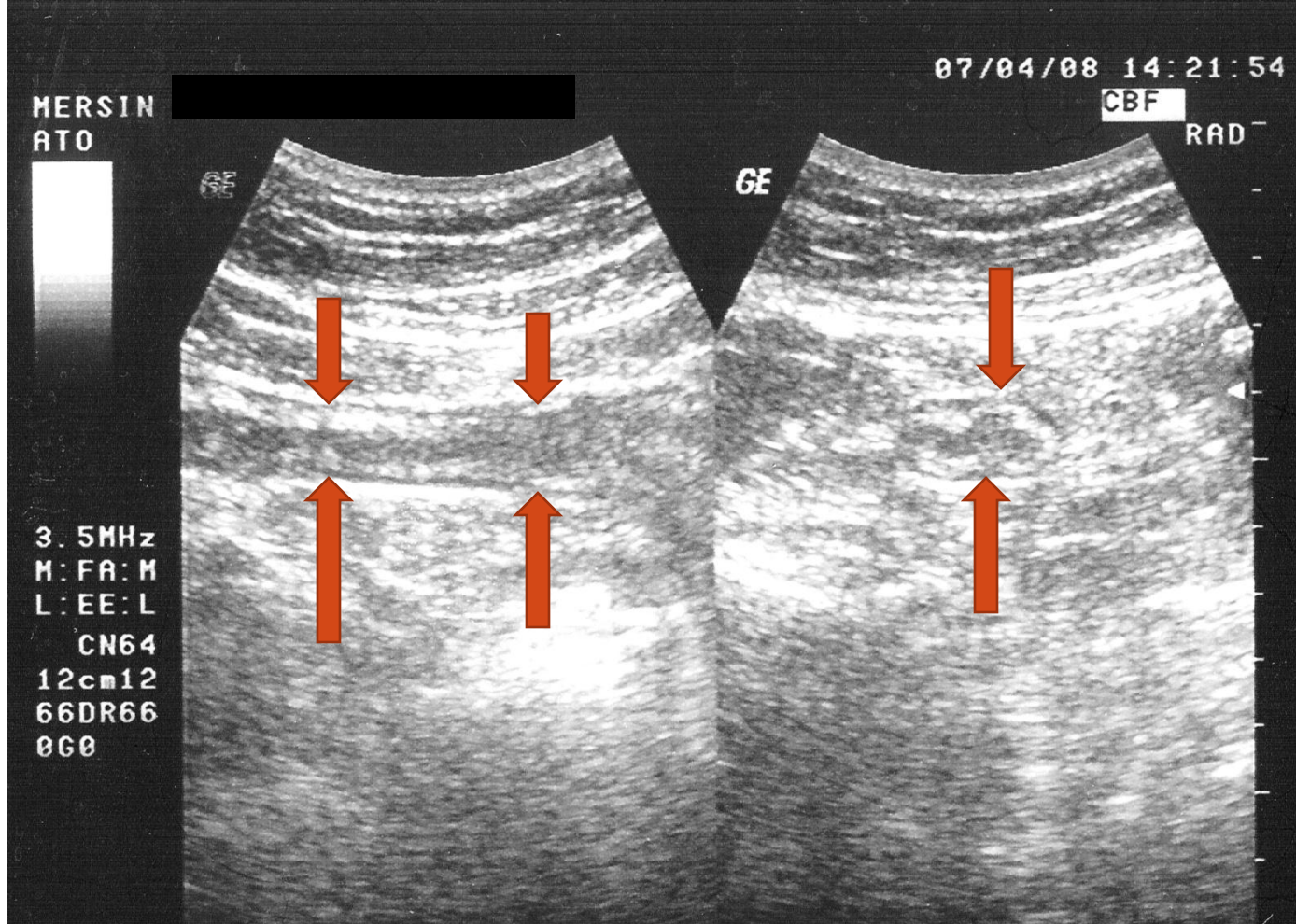
- İştah N

- **Öz Geçmiş:** Fıtık op,  
geçen sene 1 ay süren 20 kere/gün kanlı gündüz ve  
gece ishali

- **Soy Geçmiş:** Dayı oğlu Ülseratif kolit hastamız

FM: N

USG: Tüm kolon duvarı ödemli-kalın (8-10 mm), duvar katları seçiliyor



# Ülseratif Kolit Ön Tanısıyla...

Truelove Witts'te uyarlan hastalık aktivite	Basit Klinik Kolit Aktivite İndeksi Walmsley RS. Gut 1998	Skor
Kanlı isha	Günlük dışkı sayısı (gündüz)	0-3
	(gece)	1-2
Ateş	Defekasyon aciliyeti	1-3
Nabız	Dışkıda kan	1-3
Sediment	Genel iyilik hali	0-4
Hb	Ekstrakolonik bulgular	1...
CRP	N	<30 >30

**E2 Left-sided** Involvement limited to the proportion of the colon distal to the splenic flexure (analogous to 'distal' colitis)

**E3 Extensive** Involvement extends proximal to the splenic flexure, including pancolitis

ülser)

**MİKROSKOBİ** : Gönderilen materyalden hazırlanan kesitlerin histopatolojik incelenmesinde kolon mukozasına ait çok sayıda biyopsi örneklerinde ülserasyon, glandlarda müsin azalması yoğun lenfoplazmositer iltihabi hücre infiltrasyonu ve kript apseleri dikkati çekmiştir.

MA	Cevaplı	Remisyonda
TA	Kullanılan aktivite değerlendirme ölçütlerinde en az %30 düzelme	Tam semptomatik/endoskopik düzelme

İki hafta sonra 28-Nisan-2008

Relaps:  
Remisyondaki ÜK hastasında semptomlarda alevlenme olması  
<3 ay= ERKEN

- 20 kere/gün sulu, kansız ishal
- Kendini iyi hissediyor, iştah normal
- **Deltacortril kusmaya neden olmuş, 2 gündür almıyor, kusması geçmiş.**  
**Salofalk 3x1gr alıyor**  
**Metronidazol (Flagyl) 3x500mg eklendi**
- 15 gün sonra kontrol planlandı

Fakat hasta 16-Aralık-2008'de kontrole geldi (7.5 ay sonra)

- Neden kontrollerine gelmiyor, gelmedi ???

# Bir hafta sonra (5-Mayıs-2008)

- ▶ **Evde aniden sağ bacakta güç kaybı, soğukluk**
- ▶ Acil servis: ..... RDUSG: Sağ iliak ana arter seviyesinde embolik tıkanma...  
**Embolektomi** ile açılmış, sonra tekrar tıkanma nedeniyle **aorta femoral bypass** yapılmış

## 14/5/2008'de Sağ bacak diz üstünden amputasyon op.

- ▶ **Salofalk 3x1.5gr ve arada Loperamid tb** ile günlük dışkılama 3-4 kere / nadir ishal / çok az kañ, mukus+

### Op'dan beri Aspirin alıyor

- ▶ İştah N, kilo almış, kendini iyi hissediyor

Sigara yok

FM: Sağ bacak diz üstü ampute

USG: Sol kolon duvarı hafif belirgin (7.7 mm)

- ▶ **Salofalk 3x1.5gr'a**  
**Salofalk lavman 1x1/ gece eklendi**
- ▶ Bir ay sonra kontrol

Bir ay sonra (16.1.09)

Bir ay sonra (24.2.09)

Üç ay sonra (25.5.09)

Gurultu

Dışkılama 2-3  
kere/gün

Nadiren ishal

Tedaviye aynen  
devam

Şikayeti yok, kendini  
iyi hissediyor

İştah N

Salofalk 3x1gr'a  
inildi

Lavman 1x1 devam

**Folik asid (Folbiol  
tb) eklendi**

3 ay sonra kontrol

Dışkılama 3-4  
kere/gün, püre/  
kansız/ mukuslu.  
Gece ishali yok

İlacını alıyor

USG: Sol kolon  
duvarı hafif kalın

Tedaviye devam



## 4 ay sonra (28-Eylül-2009)

- **İki aydır sürekli ishal**; 3 saatte bir cıvık, mukuslu, kansız defakasyon. Gece ishali +
  - Kendisini iyi hissediyor, iştah N, kilo N
  - FM: ampute bacak dışında N
  - USG: Transvers kolon ve sol kolon duvarı ödemli, kalın (7.6 mm)
  - Kolonoskopi:
    - İ: N
    - T: rektum mukozası ince granüler hissedildi ve kan var
- Aktif Ü. Pankolit (R EAİ: 10)**

# Tedavi

- **Deltacortril 40mg eklendi**
- **Salofalk 4x1 gr'a ıkıldı**
- **Salofalk lavman**
- **Folik a. devam**

Üç hafta sonra (22-Ekim-2009)

- Tedavisini alıyor
- Kendisini iyi hissediyor, iştah N
- Gaita normalleşmiş, mukus azalmış, kan yok
- 3 saatte bir defekasyon
- Loperamid tb 2x1 eklendi

12-Kasım-2009

- Durumu aynı
- Deltacortril azaltılmaya başlandı
- Deltacortril 10 mg'a inince gelecek

16-Aralık-2009

- Üç gündür sol bacakta şişlik, sertlik, gerginlik

## Sol alt ekstremitede DVT

- Salofalk **tb** 4gr/gün, lavman, Deltacortril 10mg/gün, folik a. kullanmakta
- Hasta **heparinize ediliyor.....** dışkılama sayısı 8-10'a çıkıyor ve kanlı ishal..... **Heparin'e devam.....**  
**Coumadin**

- Faktör V: 160 (%70-140)
- AT III aktivitesi: 92 (%80-120)
- Homosistein: 14 (5-15 mikromol/ml)
  
- Dışkılama sayısı 15-20/gün  
Deltacortril 40mg'a çıkıldı  
AZA 150mg başlandı
  
- ÜK aktivasyonu düzelmeyince

26 Ocak 2010

- **Total kolektomi + İPAA (+koruyucu lup ileostomi)**
- 3 ay sonra ileostomi kapatılmış

# Ameliyattan 1 yıl sonra

1-Şubat-2011

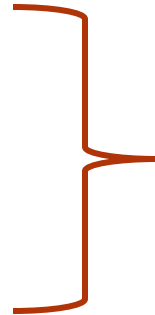
- ▶ O tarihten beri 15-30 kere/gün/ sulu, kansız, mukuslu, gece de olan ishal ve makatta yanma
- ▶ İştah N, kilo N, ateş yok ...
- ▶ Cerrah : Poş grafisi: N

TYİH: Rektosigmoidoskopi: **Poşit**

Lomotil 3x2

Kolestran

Debridat



**Kesildi**

- ▶ FM: N
- ▶ USG: sol böbrekte taş
- ▶ **Poş Endoskopisi:** ~4 cm rektum mukozası var ve ödemli, frajil, yer yer ülser

poş mukozası kaba, granüler, yer yer frajil

ileum ansları N

sütür +

**Kafit**

**Poşit**

- ▶ **Siprofloksasin 2x500mg**  
**Metronidazol 3x500mg** başlandı



▶ FM: N

▶ USG:

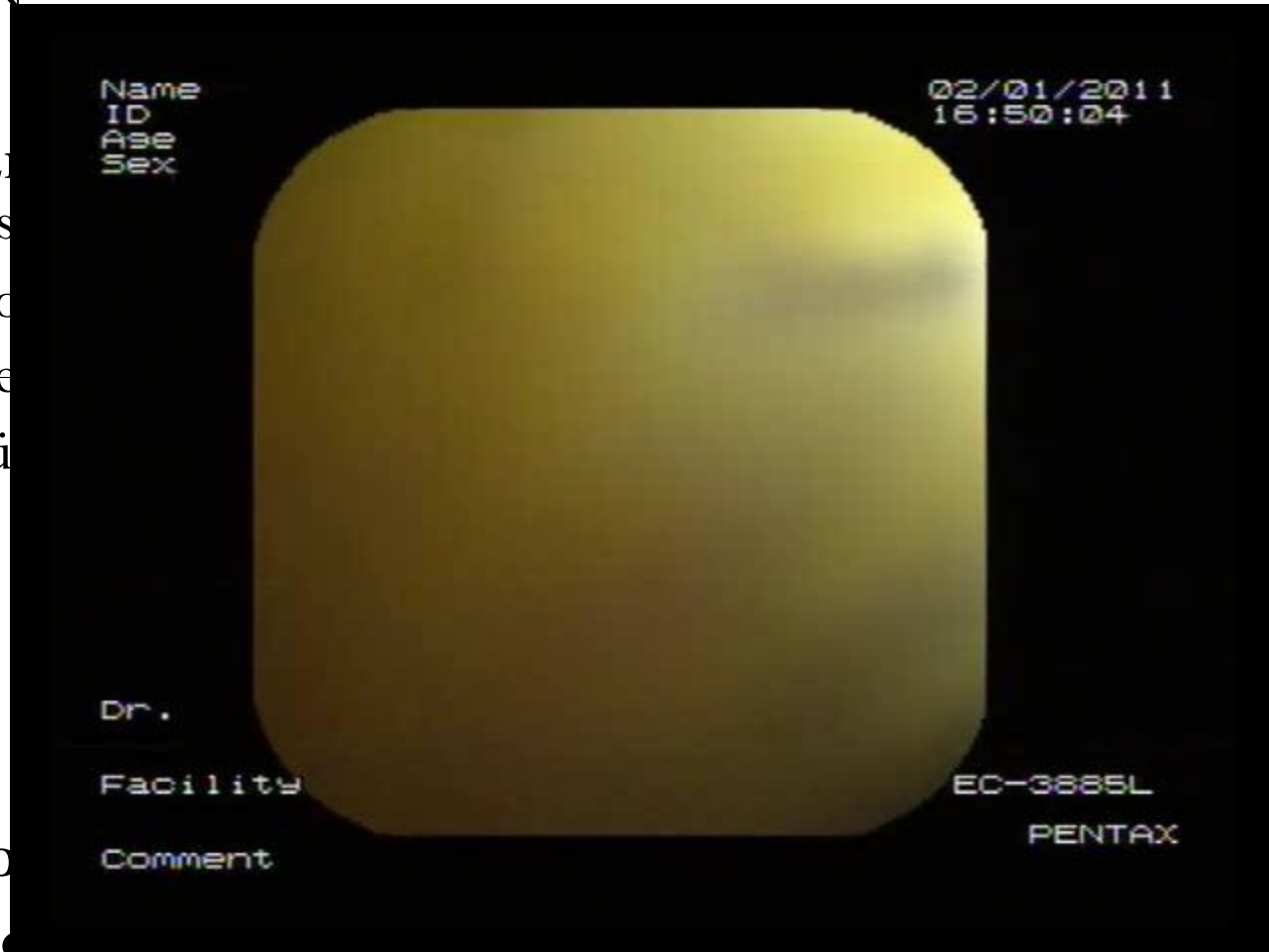
▶ Poş E

yer üls

po

ile

sü



jil, yer

▶ Sipro

**Metre**

# Bir ay sonra (3-Mart-2011)

- Defekasyon sayısı 30'dan 20'ye inmiş, su gibi, mukuslu
- Genel durumu, iştahı N
- **Rifaximin (Colidur tb) 2x200mg**  
**Salofalk supp. 1x1**  
**Loperamid tb 2x1,**  
15 gün sonra kontrol
- Defekasyon sayısı 10'a inmiş, mukus azalmış
- Tedaviye devam

## İki hafta sonra (1-Nisan-2011)

İlk gördüğümüzden beri 3 yıl geçti

- Defekasyon sayısı 10/gün
- **Colidur'a**
- **Salofalk köpük 2x1 eklendi**

## 2.5 ay sonra (15-Haziran-2011)

- İyi
- Defekasyon gündüz 4-5  
gece 2 kereye inmiş

# Bir ay sonra (15-Temmuz-2011) (Telefon görüşmesi)

- Dışkılama sayısı 20-30/gün'e tekrar çıkmış
- Makatta yanma rahatsız ediyor
- **Colidur ve Salofalk köpüğe**  
**Deltacortril 20mg/gün ve**  
**Salofalk tb 3gr/gün eklendi**

## 5 hafta sonra (23-Ağustos-2011)

- Daha iyi imiş, iştah N, kilo almış
- Defekasyon gündüz 4-5, gece 1 kere
- **Aydede yüzü +**
  
- **Deltacortril 15mg**  
**Salofalk tb 3gr**  
**Salofalk köpük 2x1 alıyor**  
**AZA 100mg eklendi**
- **Deltacortril azaltılıp kesilecek**

## 3 hafta sonra (14-Eylül-2011)

- Deltacortril 10 mg ile iyi, **fakat azaltılınca ishali artıyor**
- ??????????????????????????????

## 2.5 ay sonra (5-Aralık-2011)

- Çok iyi, defekasyon 5-6 kere/gün  
**Colidur 2x1**  
**Salofalk 3gr**  
**Salofalk köpük 2x1**  
**AZA 100mg**
- Bu arada Aspirin ve Folik a. hep alıyor

- Poşoskopi: belirgin düzelme

10- Ocak-2012

Şikayeti yok.

Kendisini iyi hissediyor

İştah N, 8 kilo almış

Dışkılama 4-5 kere/gün/ kan-/ mukus-/ kısmen katılmış

İlaçlarını kullanıyor